

Region Örebro län  
Folkandvården

SVENSKA SEKTIONEN

HEM KURSER BILLETIN NYHETER OM OSS KONTAKT

Nordisk förening för funktionshinder och oral hälsa

**NFH Februari 2023**

Den 2-3 februari 2023 håller NFH Svenska sektion sitt årliga symposium. Denna gången i Örebro. Titel på ersättningar: Rehabiliterande kirurgi, artificiella ersättningar och hjälpmedel vid förlust av vävnad och/eller funktion i huvud-halsområdet. Anmäl dig genom att klicka på Läs mer.



"- Hej Kalle! Vi kommer till Örebro och kan du tänka dig att.....och kan du be Kerstin också?"

---

---

---

---

---

---

---

---

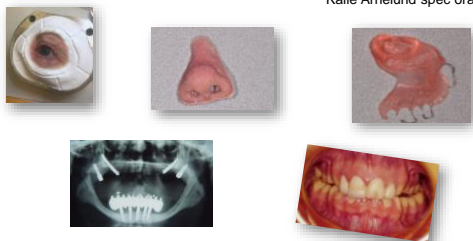
---

---

Region Örebro län  
Folkandvården

Rehabiliterande kirurgi, artificiella ersättningar och hjälpmedel vid förlust av vävnad och/eller funktion i huvud-halsområdet

*Protetisk behandling av medfödda och förvärvade defekter*  
Kalle Arnelund spec oral protetik




---

---

---

---

---

---

---

---

---

---

Region Örebro län  
Folkandvården

**Princip I**



Respektfullt bemötande – anpassat i tid och rum  
Empatiskt förhållningssätt  
Planering – planering – planering...

---

---

---

---

---

---

---

---

---

---

## Princip II

"Felet med världen är att de dumma är så tvärsäkra och de kloka så fulla av tvivel!"



Bertrand Russel 1872-1970

---

---

---

---

---

---

---

---

Protetisk behandling av medfödda och förvärvade defekter

*Intra orala*  
Förvärvade:

- Ben
- Mjukvävnad
- Tänder (ex eller skador)

*Medfödda*

- Agenesier

*Extra orala*  
Förvärvade:

- Ögon
- Öron
- Näsa
- Kombinationer

*Medfödda*

- Microti (2/10 000)
- Syndrom

Förvärvade:

Cancer, trauma, "riskbeteende"

---

---

---

---

---

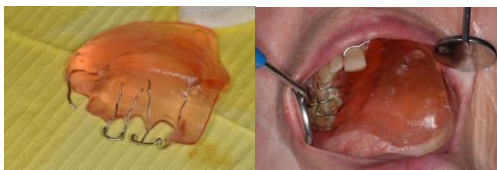---

---

---

Intraorala defekter

Operationsplatta vid hemimaxillectomi



- Bibehålla kontur/ utfyllnad
- Stöd för packning
- Tal- och tuggfunktion bibehålles

---

---

---

---

---

---

---

---

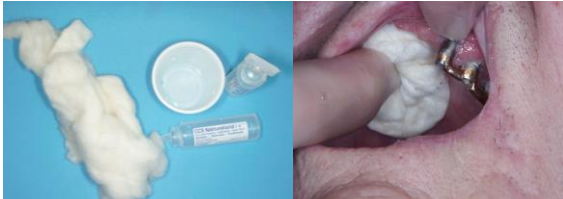

## Till tamponad

Terracortril PB tamponad

- Kompress
- Fetvadd

Sår och själavård...



---

---

---

---

---

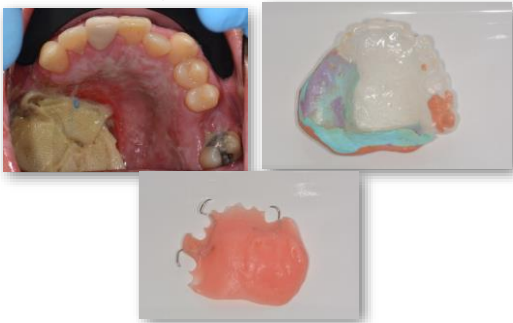---

---

---



Defekt med tamponad och temporär ombyggd/påbyggd Essixskena samt platta med klamrar



---

---

---

---

---

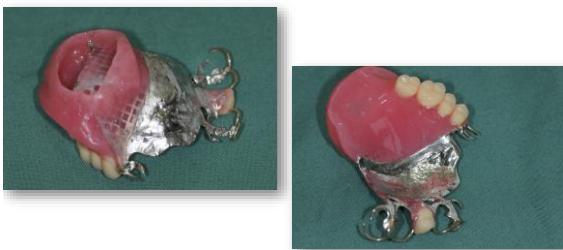---

---

---



Obturatorprotes med Bonwillklamrar



---

---

---

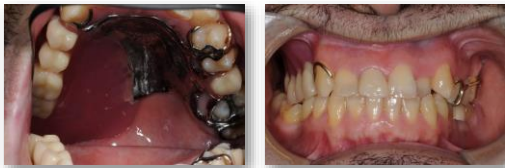---

---

---

---

---



Kontroll var 3:e månad av defektområde, kanter samt ev justering av obturator.  
Klammerjustering samt vid behov rebasering av tätning.  
OBS!! Försiktigt vid rebasering!!

---

---

---

---

---

---

---

---

### Oralt handikapp – att vara helt tandlös

- 54-årig man, fullt frisk. Snusar. Tandlös sedan 22 å.å.
- Helprotes i över och underkäke med bristfällig funktion
- Behandlingsmål: Fastsittande ersättningar
- Status i.o: Kraftigt resorberade kristor i över och underkäke
- 1994 – behandling med hel KBF i underkäke
- 1994 – höfttransplantat i maxilla (onlay; 1-stegsteknik) med tagställe crista iliaca.

---

---

---

---

---

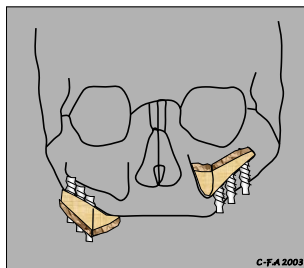
---

---

---

### Transplantations tekniker

- Onlay
  - ocklusalt
  - lateralt
- Inlay
  - sinusalt
  - nasalt




---

---

---

---

---

---

---

---





Fallbeskrivning

1995 –

avlägsnande transplantat + fixturer

---

---

---

---

---

---

---

---



Fallbeskrivning

1996 –

Le Fort I osteotomi med

inlaytransplantat i tvåstegs förfarande

---

---

---

---

---

---

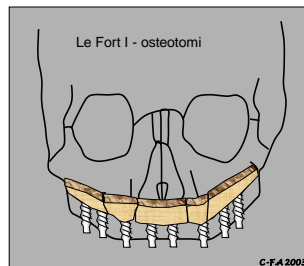
---

---



Transplantations tekniker

- Interposition



---

---

---

---

---

---

---

---





### Fallbeskrivning

- 1996 – postoperativa infektioner med kommunikation till sinus och näsbotten. Desintegrerat transplantat.
- 1997-1999 – slemhinneplastik + HBO behandling
- 2000 – fixturinstallation bilaterala zygomatisus samt tuberfixturer

---

---

---

---

---

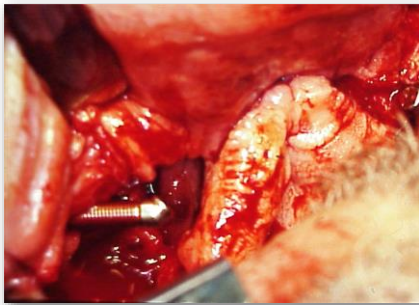
---

---

---



### Fixturinstallation



---

---

---

---

---

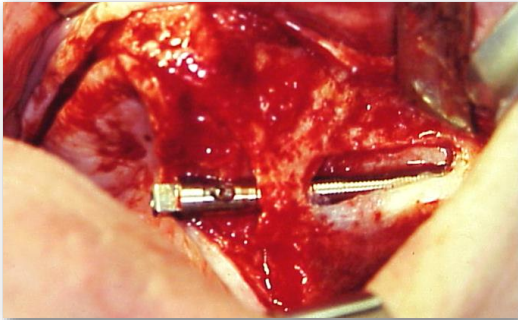
---

---

---



### Fixturinstallation



---

---

---

---

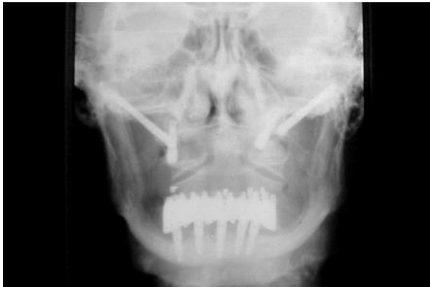---

---

---

---

Bilaterala zygomaticus fixturer samt bilaterala fixturer i tuber maxillae



---

---

---

---

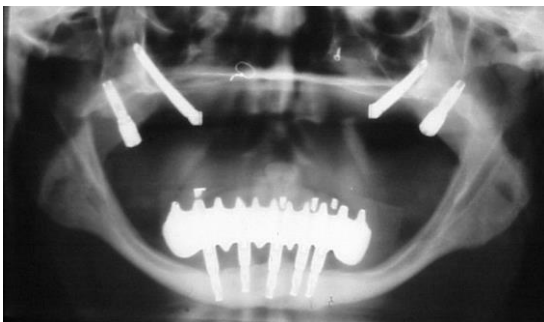
---

---

---

---

Bilaterala zygomaticus fixturer samt bilaterala fixturer i tuber maxillae



---

---

---

---

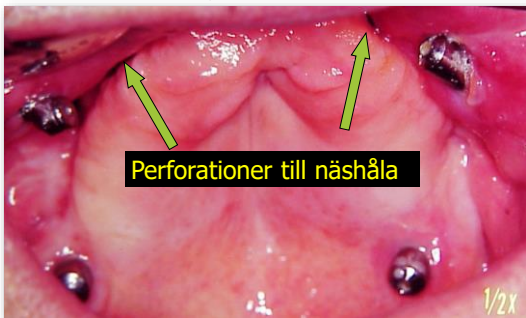
---

---

---

---

Distansanslutning....



---

---

---

---

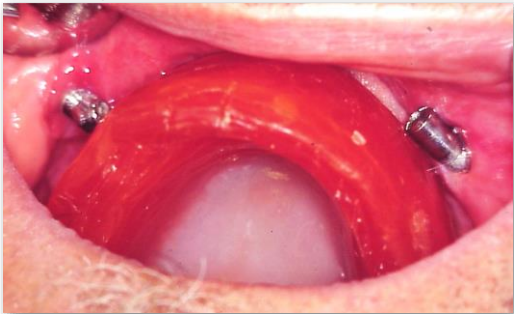---

---

---

---

### Trimning bitschablon



---

---

---

---

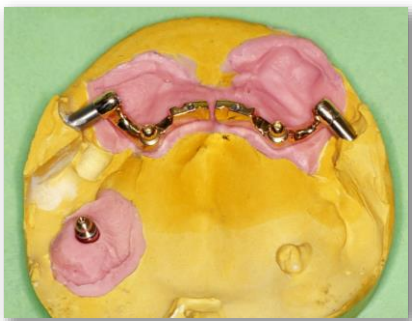---

---

---

---

### Arbetsmodell



---

---

---

---

---

---

---

---

### 3-delad "zygomaticusbar"



---

---

---

---

---

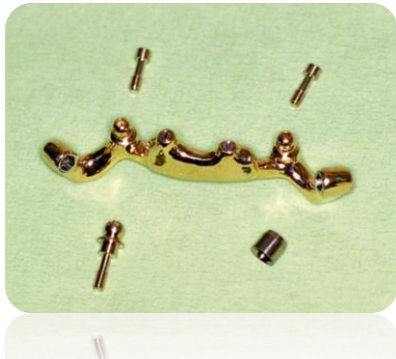---

---

---



..med ballattachment



---

---

---

---

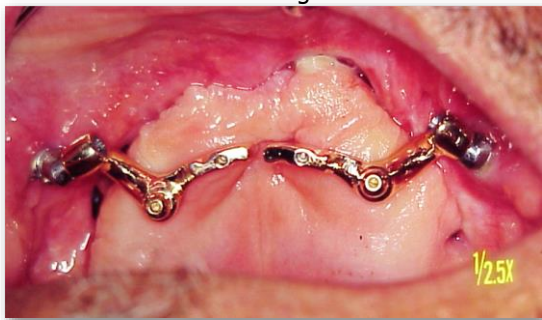---

---

---

---

Utlämning



---

---

---

---

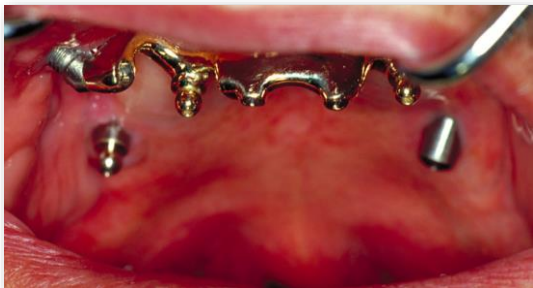---

---

---

---

Utlämning



---

---

---

---

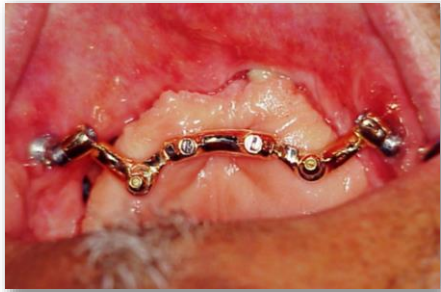---

---

---

---

### Utlämning



---

---

---

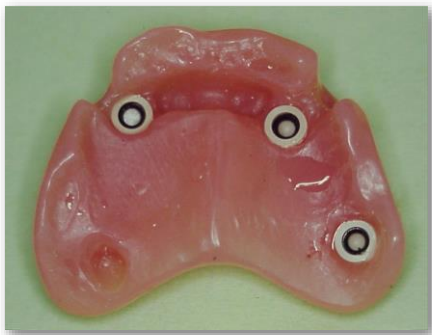---

---

---

---

---



---

---

---

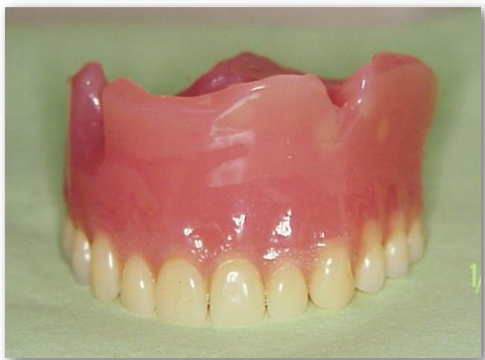---

---

---

---

---



---

---

---

---

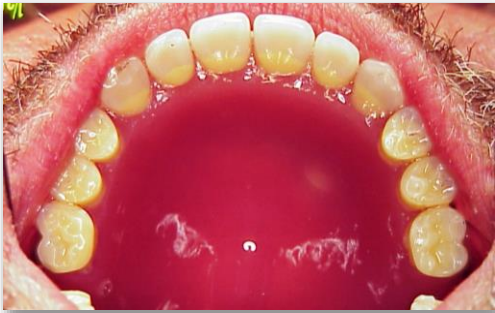---

---

---

---

Region Örebro län  
Folk tandvården



---

---

---

---

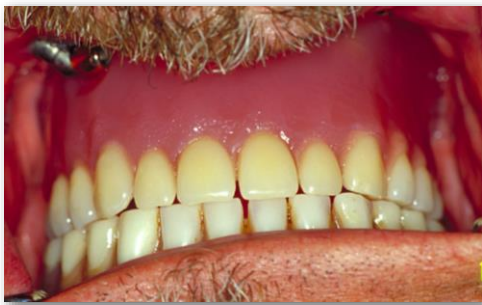---

---

---

---

Region Örebro län  
Folk tandvården



---

---

---

---

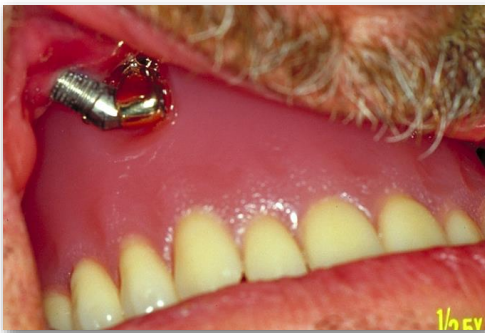---

---

---

---

Region Örebro län  
Folk tandvården



---

---

---

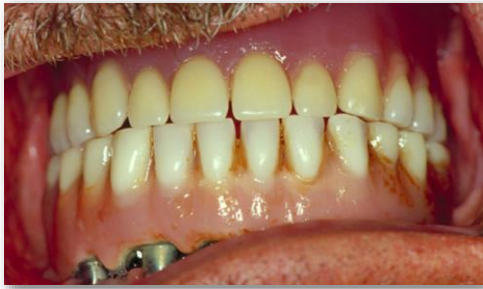---

---

---

---

---



---

---

---

---

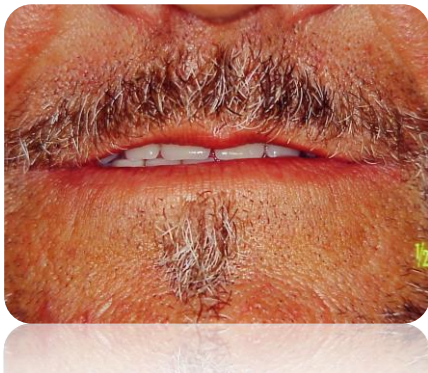---

---

---

---

Quality of life?



---

---

---

---

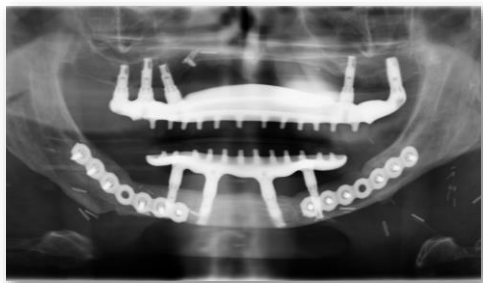
---

---

---

---

2014 Gingivalcancer över- och underkäke.  
Underkäke: Rekonstruktion med fibula.  
Överkäke: Benresektion och radialislambå



---

---

---

---

---

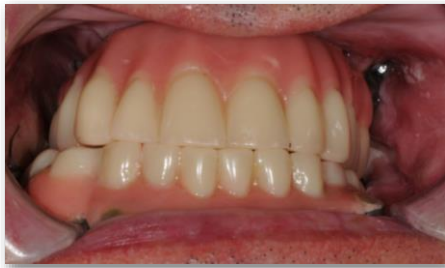---

---

---



Recidiv 2018 vänster överkäke



---

---

---

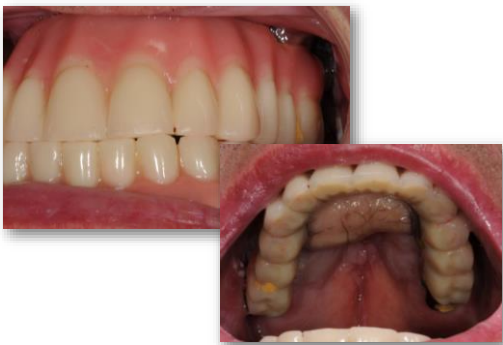---

---

---

---

---



---

---

---

---

---

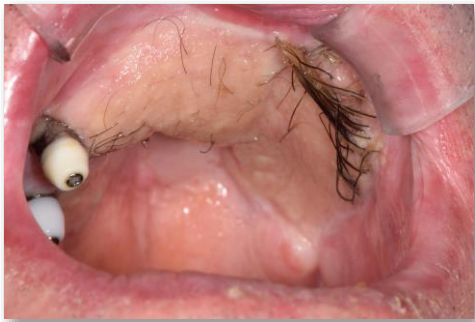---

---

---



Lådresektion + strålbehandling + nya implantat vänster överkäke



---

---

---

---

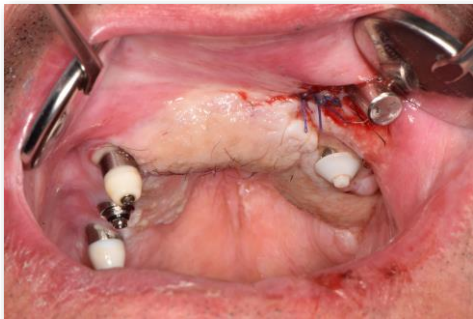
---

---

---

---

### Distansanslutning



---

---

---

---

---

---

---

---

### Avtryck



---

---

---

---

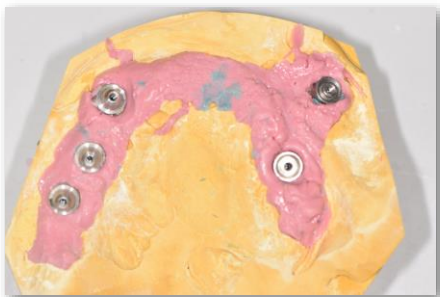
---

---

---

---

### Arbetsmodell



---

---

---

---

---

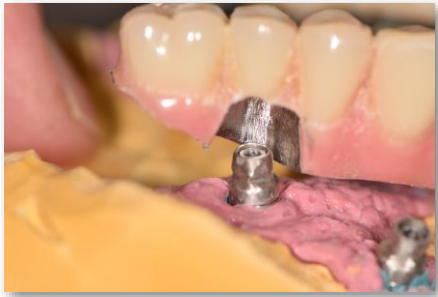---

---

---



### Anpassning till befintlig bro



---

---

---

---

---

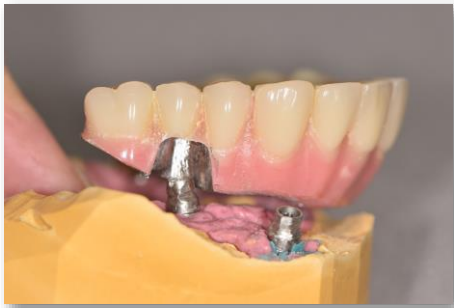---

---

---



### Ombyggnad



---

---

---

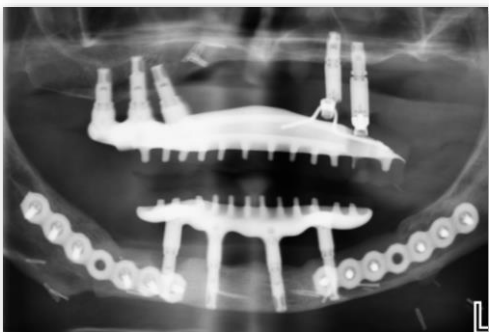---

---

---

---

---



---

---

---

---

---

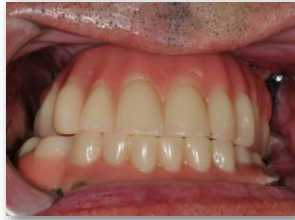---

---

---



Återställd funktion



---

---

---

---

---

---

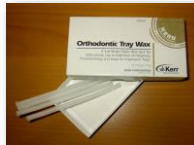---

---

Vid tal och sväljsvårigheter

Funktionstrimning hos foniatr

Samverkan mellan  
protetik, patient och  
sjukvården



---

---

---

---

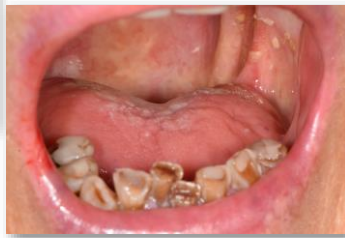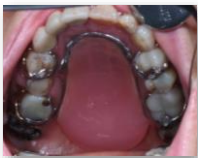---

---

---

---

Kvinna född -38, problem med tal och sväljning  
efter strålbehandling pga tonsillcancer samt  
strumaoperation.



---

---

---

---

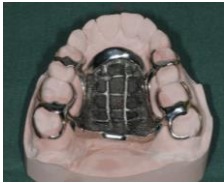---

---

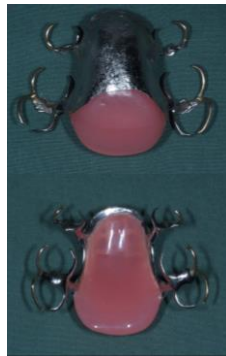---

---





Funktionstrimning hos  
foniater



---

---

---

---

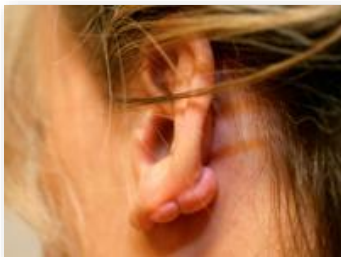---

---

---

---

Tandvårdsteam och plastikkirurgi i samverkan  
Keloidbehandling



Fibrös bindväv – ofta "trauma"orsakat

---

---

---

---

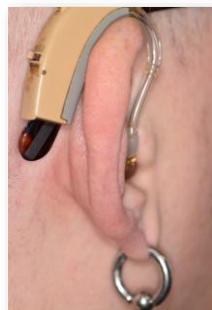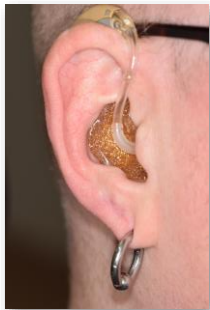---

---

---

---

Efter kirurgi



---

---

---

---

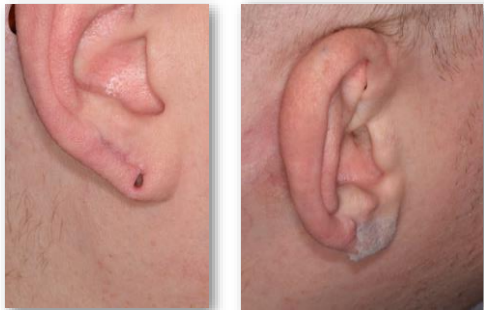---

---

---

---

### Inför avtryck



---

---

---

---

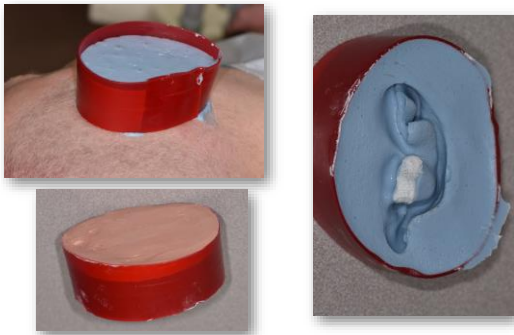
---

---

---

---

### Alginatavtryck i vaxform (dubbla mängden vatten)



---

---

---

---

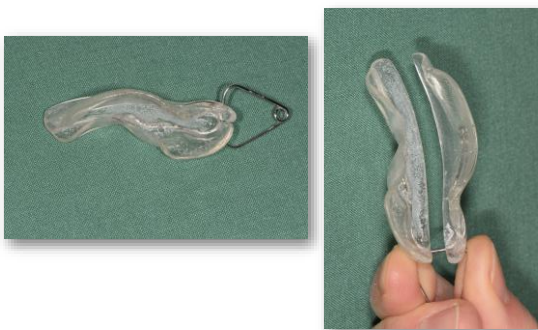
---

---

---

---

### Kelloidklämma



---

---

---

---

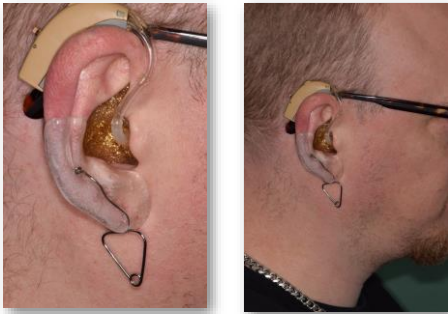---

---

---

---

Kelloidklämma – minst 6 månader



---

---

---

---

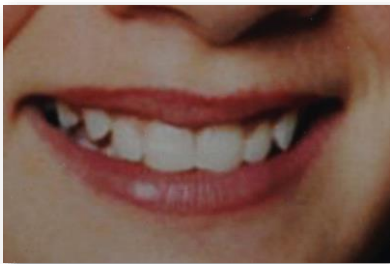---

---

---

---

Patient med diagnos bulimia nervosa och  
bipolär sjukdom



Patientfoto 15 års ålder

---

---

---

---

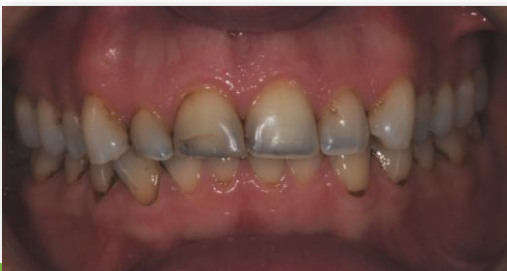---

---

---

---

Status efter flera års sjukdom



---

---

---

---

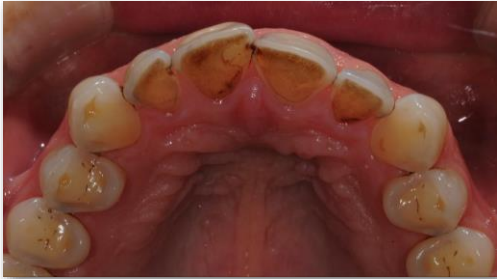---

---

---

---

### Erosions skador



---

---

---

---

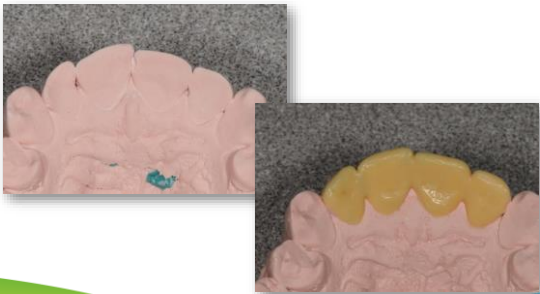---

---

---

---

### Skema för vertikal platsberedning



---

---

---

---

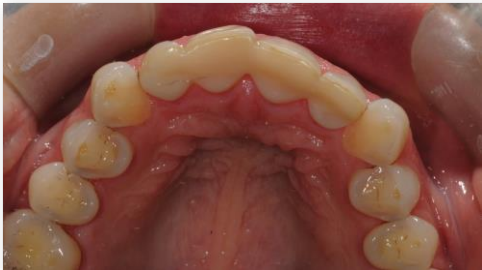---

---

---

---

### Skema för vertikal platsberedning



---

---

---

---

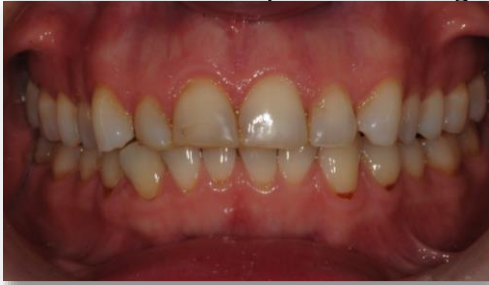---

---

---

---

### Skena för vertikal platsberedning



---

---

---

---

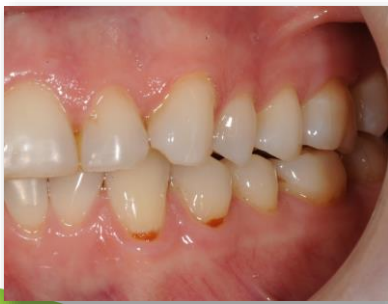---

---

---

---

### Inför bettkompensation



---

---

---

---

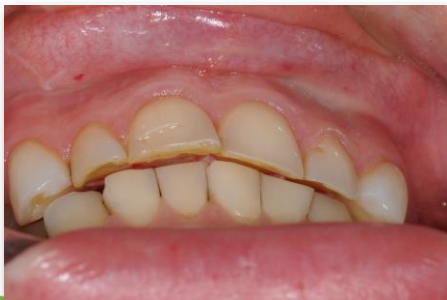---

---

---

---

### Läge efter c:a 6 veckor



---

---

---

---

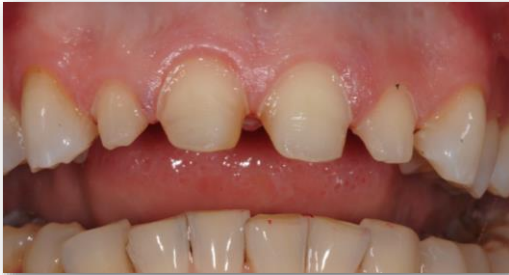---

---

---

---

Läge efter c:a 6 veckor



---

---

---

---

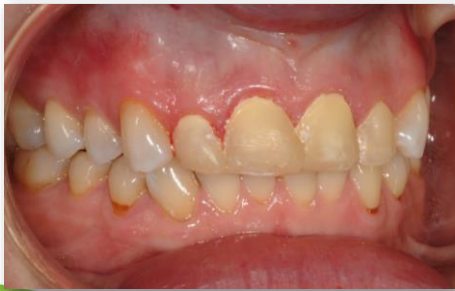---

---

---

---

Provisorium – ingen/liten palatinal reducering vid  
preparation



---

---

---

---


---

---

---

---

E-max Press



---

---

---

---

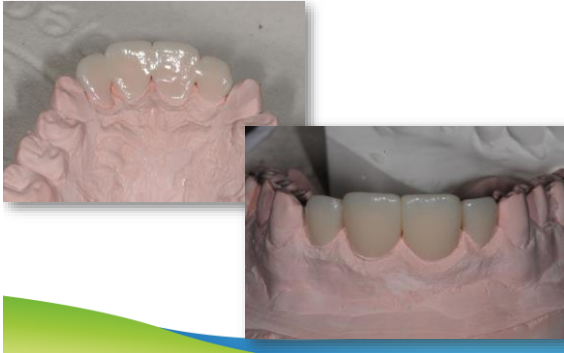---

---

---

---

## E-max Press




---

---

---

---

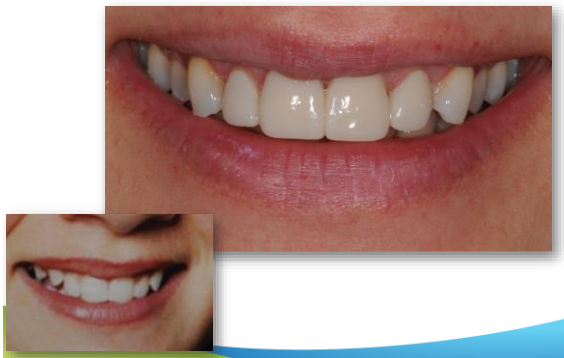---

---

---

---

## Patienten hade "rätt"




---

---

---

---

---

---

---

---

## Framgångsfaktorer i detektivarbetet

- Respektfullt bemötande
- Icke "hotfull" situation
- TID för samtal
- Ge patienten utrymme att reflektera
- Ny tid med "hemuppgift"




---

---

---

---

---

---

---

---




---

---

---

---

---

---

---

---



Nära samarbete med hälso-och sjukvård!!




---

---

---

---

---

---

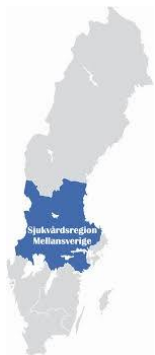---

---



Upptagningsområde:

Värmland:	280 000
Örebro:	300 000
Västmanland:	280 000
Sörmland:	299 000
Dalarna:	287 000
Gävleborg:	285 000
<b>Totalt:</b>	<b>1 731 000</b>



**I Örebro:** Patientbehandling c:a 2-4 dagar/månad med protetik och anaplastolog i samverkan.  
 - Nya patienter  
 - Omgörningar i snitt vart 2-3:e år

---

---

---

---

---

---

---

---





Samverkan Specialisttandvården med Käk och plastikkirurgiska, ÖNH- och Ögon kliniker i mellansvenska regionen:

- Remisser/betalningsförbindelser
- Klinisk samverkan/bedömning innan operation
- Implantatförankring – placering!
- Tidig kontakt med anaplastolog/protetiker
- Koordinatorfunktion kring patienten (tidbokning, resor, boende etc)
- Behandling
- Uppföljning




---

---

---

---

---

---

---

---



Område Specialisttandvård, avd för oral protetik  
Klostergatan 26

Organisation kring käk- och ansiktsprotetik

- Specialist(er) oral protetik
- Anaplastolog Kerstin Bergström, Göteborg
- Folk tandvårdens tandtekniska laboratorium
- En ansvarig tandsköterska (koordinatorfunktion)
- Medicinsk vårdadministratör



Kontaktperson:  
Övertandläkare Kalle Arnelund ([carl-fredrik.arnelund@regionorebrolan.se](mailto:carl-fredrik.arnelund@regionorebrolan.se))  
Tel: 019- 602 40 80

---

---

---

---

---

---

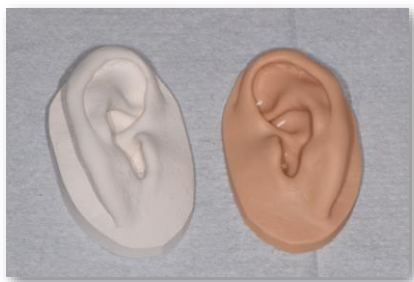---

---



CAD-CAM

Digital spegelvändning och printning av nytt öra




---

---

---

---

---

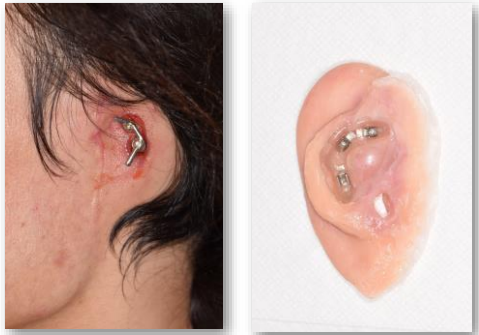---

---

---



Förankring med bar mellan implantat



---

---

---

---

---

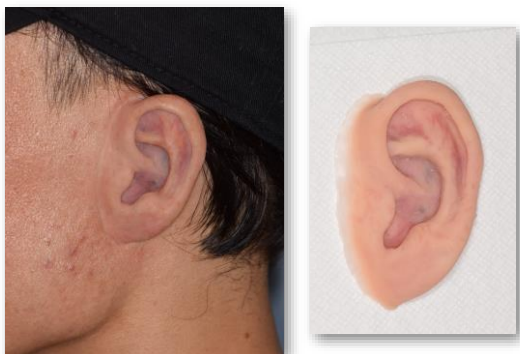---

---

---



Öra i silikon med barförankring



---

---

---

---

---

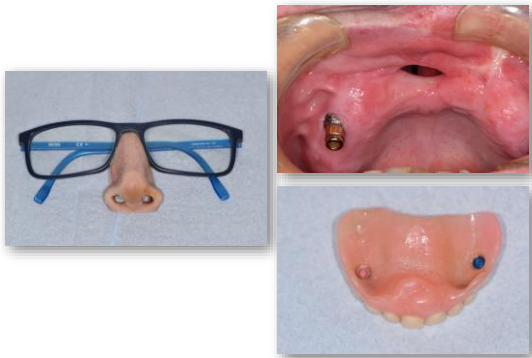
---

---

---



Obturatorprotes med implantaförankring



---

---

---

---

---

---

---

---



Att beakta:

- Tidig kontakt med tandvården inför cancerbehandling – avgjutning av befintlig ansiktsdel
- Beskriva planerad rehabilitering för patienten
- Samverkan inför implantatinstallation – placering och antal (näsa, öra, orbita)
- Administrativ samverkan – rätt folk som samverkar kring patientens flöde
- Uppföljning – kontroll av defektområde – vem gör vad när?
- Kontinuerlig kontakt sjukvård/tandvård för uppföljning av gemensamma processer!

---

---

---

---

---

---

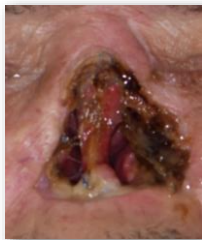---

---

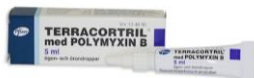

Vårda vävnaden

- Avlägsna krustor
- Justera decubitus
- Rebaseringar
- Rengöring distansgenomgångar
- Hårklippning lambåer
- Etc, mm...



6 veckor postoperativt



Droppar, inte salva...

---

---

---

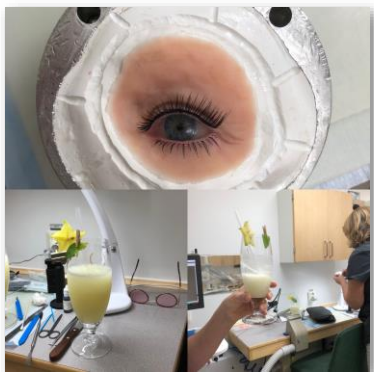
---

---

---

---

---




---

---

---

---

---

---

---

---



Som svärmor skulle sagt.....

TEAM-ÖRK



---

---

---

---

---

---

---

---